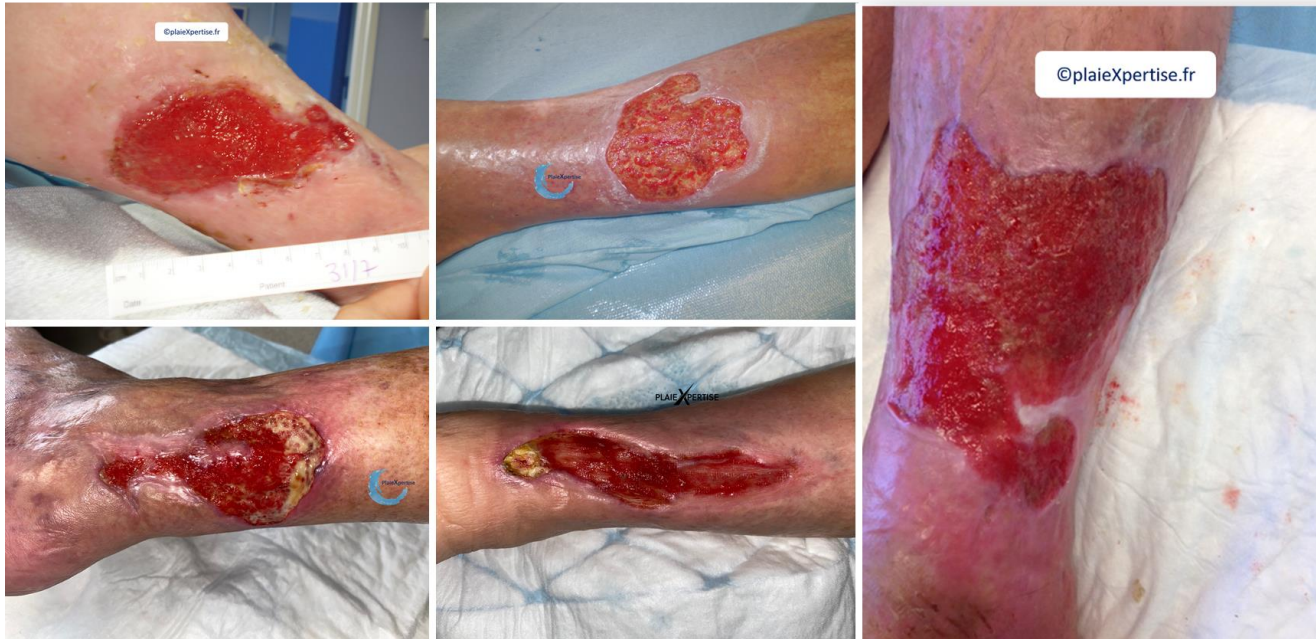





Bourgeonnement « normal »

Reconnaitre

- **Tissu de granulation rouge vif**
 - Ferme
 - Parfois discrètement hémorragique
 - Ne dépassant pas le niveau de la Peau Péri Lésionnelle
- **Notion chronologique**
 - Cet bourgeonnement fait suite à une prise en charge satisfaisante de la plaie
 - Ce n'est pas un bourgeonnement ancien et non évolutif



Prise en charge

- | | |
|--|--|
| Plaie  | • Algosteril® humidifié / sérum φ
• + pansement compressif |
| Plaie  | • PSA directement sur la plaie
• ou Alginate ou fibres de PVA* + PSA**
• ou Urgotul® + PSA |
| Plaie  | • Fibre HPA*** + pansement américain
• ou hydrocellulaire |
| Plaie  | • Interface + pansement américain
• ou Urgostart®
• ou Hydrocellulaire siliconé |

Discuter systématiquement

- Autogreffe cutanée

* PVV → Poly Vinyl Alcool (Exufiber®)
** PSA → Pansement Super Absorbant
*** HAP → Haut Pouvoir d'Absorption